

GENERALITEES SUR L'OSTEOLOGIE

I- Introduction

On appelle système squelettique du corps humain l'ensemble des os et des cartilages

Ont pour rôle

- de soutien : Constituent une charpente sur laquelle se disposent les muscles
- Protègent les organes
- Permettent le mouvement
- stockage de calcium et phosphore
- hématopoïétique

II- Division du squelette

Le système osseux est constitué de 206 os constants.

Il existe des os inconstants. ces os inconstants sont représentés par :

- les os wormiens qui existent entre certains os du crane.
- les os sésamoïdes : ce sont de petits os présents dans les tendons ou la pression est considérable comme dans les tendons du poignet.

Le squelette du corps humain peut être subdivisé en deux parties :

A- Le squelette axial :

Le squelette axial est situé sur le grand axe du corps formé de haut en bas par(Fig 2):

a- Le crâne : Qui renferme le système nerveux central, les méninges et la partie initiale des 12 paires de nerfs crâniens.

b- L'os hyoïde : C'est un os en forme de fer à cheval ne présente aucune articulation.

c- La colonne vertébrale: creusée d'un canal c'est le canal vertébral qui loge la moelle épinière et les racines des nerfs spinaux.

Composée de 33 vertèbres. Elle est divisée en :

- Colonne mobile (24 vertèbres) : composée de 7 vertèbres cervicales, 12 vertèbres thoraciques et 5 vertèbres lombaires
- Colonne fixe (9 vertèbres) : 5 vertèbres sacrées soudées : le sacrum (v. sacrales) et 4 vertèbres coccygiennes soudées : le coccyx

De face, la colonne vertébrale est rectiligne et de profil elle présente des courbures.

On parle de lordose quand la concavité est postérieure (cervicale et lombaire) et de cyphose quand la concavité est antérieure (thoracique et sacrée).

d- Les cotes : aux nombres de 12 paires dont les 10 premières s'articulent avec le sternum par l'intermédiaire de 7 paires de cartilages costales les vraies cotes et 3 fausses cotes et 2 cotes flottantes.

B-Le squelette appendiculaire : Il Comprend (Fig 2):

- La ceinture scapulaire et le membre supérieur en haut,
- La ceinture pelvienne et le membre inférieur en bas

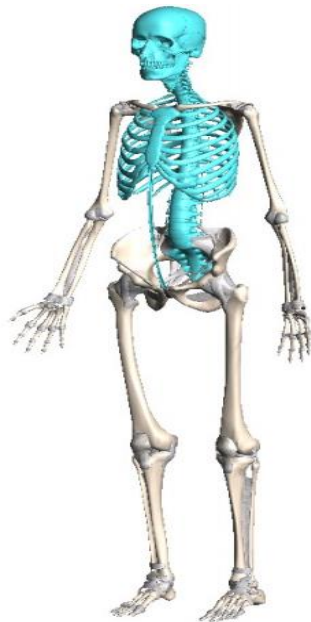


Figure 1 : Le squelette axial

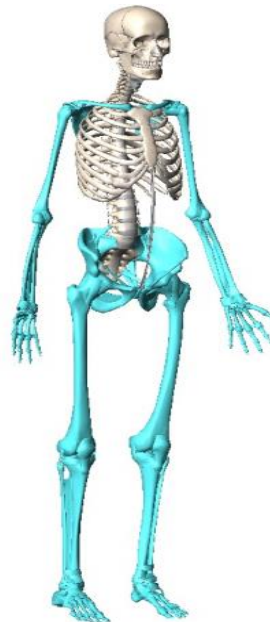

Figure 2 : le squelette appendiculaire

III- Types des os: On classe les os du corps humain selon leurs formes en 4 types:

1/Os longs: Dans ce groupe, une dimension prédomine largement sur les deux autres. Ils présentent deux extrémités ou épiphyses et un corps ou diaphyse. Exp : fémur, ulna, radius.

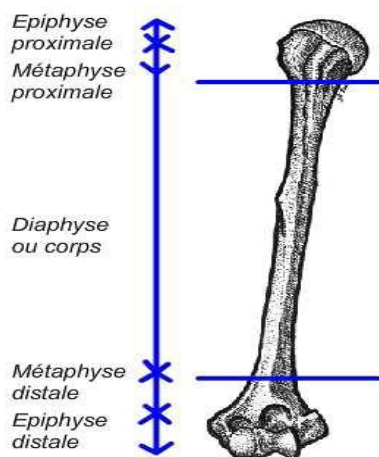


Schéma de l'humérus droit de face



Photo de l'humérus droit de face

2/Os plats: Dans ce groupe, deux dimensions prédominent largement sur la troisième.

Généralités sur l'ostéologie. Pr Benleghib N.

Exp : omoplate, os coxal, os du crane.

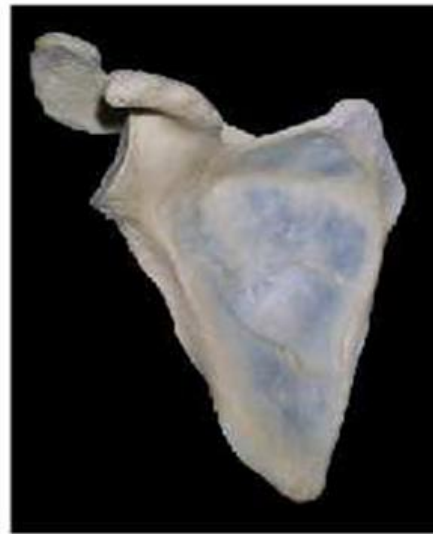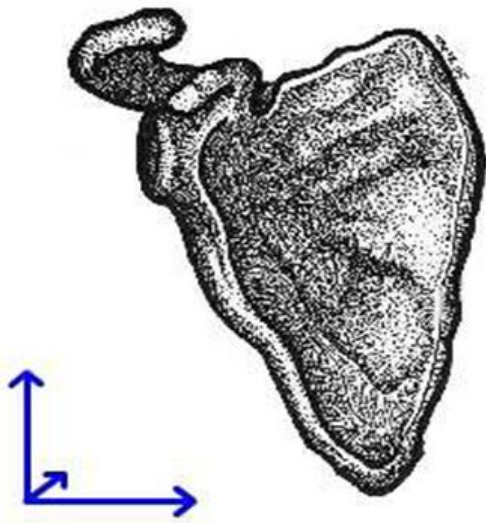


Schéma de la scapula droite de face

Photo de la scapula droite de face

3/Os courts: Dans ce groupe, les trois dimensions sont équivalentes. Exp : scaphoïde carpien, astragale.

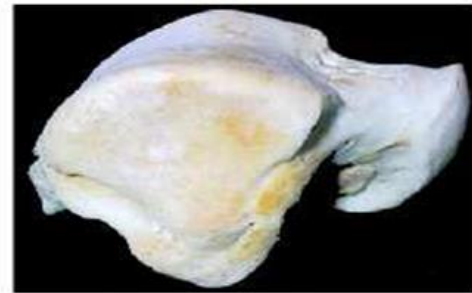
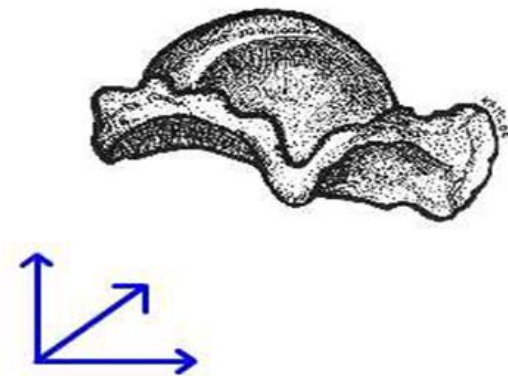


Schéma du talus droit. Vue latérale

Photo du talus droit. Vue latérale

4/Os irréguliers: Exp : vertèbres –Palatin-mandibule

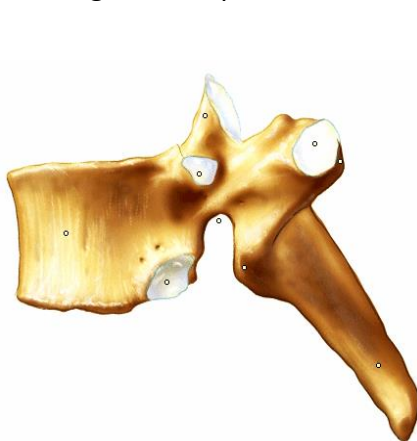
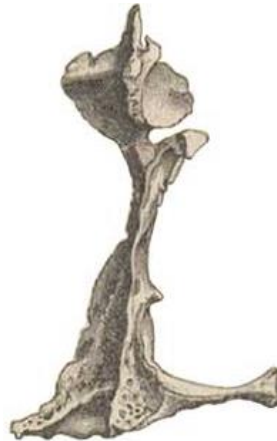
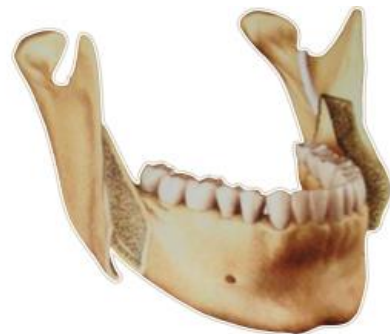Photo de la vertèbre



Palatin



Mandibule

Généralités sur l'ostéologie. Pr Benleghib N.

4/Os pneumatique: Exp os maxillaire

IV- Morphologie des os:

La surface des os n'est pas régulière, elle présente des saillies éminences et des cavités

-une éminence: c'est une partie qui émerge ou une élévation.

-une cavité: une partie qui entre ; c'est un vide ou un creux dans un corps

1/ EMINENCES: Elles peuvent être articulaires ou non articulaires:

-Eminence articulaire : généralement appelée tête .exp : tête humérale et tête fémorale

-Eminences non articulaire : déterminées par des insertions musculaires ou ligamentaires.

Selon la taille peuvent être :

–**Tubercule** : c'est une petite éminence arrondie.– exp : tubercule sous glénoïdien.

–**Tubérosité** : c'est une éminence volumineuse arrondie. exp : grand trochanter.

– **Apophyse**: c'est une éminence plus volumineuse de type variable exp: apophyse coracoïde.

– **Crête** : c'est une éminence linéaire. exp : crête iliaque.

– **Épine** : c'est éminence aiguë. exp : épine sciatique.

2/Cavités. Elles peuvent être articulaires ou non articulaires

Les cavités articulaires répondent aux Eminences articulaires exp : cavité glénoïde de l'omoplate

Les cavités non articulaires sont déterminées par le passage ou l'attache d'un élément anatomique :

– **Gouttière** : c'est un canal ouvert.

– **Trou** : c'est une véritable ouverture dans l'os.

– **Échancrure** : c'est une cavité creusée au niveau d'un bord.

– **Fossette** : c'est un creux plus au moins large et profond.

V-Architecture des os :

L'élément essentiel de l'os est le **tissu osseux**, entouré par une membrane fibreuse c'est le **périoste**, au centre se trouve la **moelle osseuse**.

Le tissu osseux comporte:

–La substance compacte (os compact),

–La substance spongieuse (os spongieux).

FIN
