

## **Introduction :**

Les anomalies orthodontiques qui représentent le motif de consultation le plus fréquent chez l'orthodontiste est la DDM et une fréquence un peu moindre la DDD.

### **A- La dysharmonie dento-maxillaire :**

#### **A-1 - Définition :**

La dysharmonie dento-maxillaire correspond à une disproportion entre les dimensions mésio distaux des dents permanentes et le périmètre des arcades alvéolaires correspondantes.

On peut avoir:

-DDM par macrodontie relative :

L'augmentation relative du volume dentaire par rapport au maxillaire qui les contient ; elle se manifeste généralement par un encombrement dentaire .

-DDM par microdontie relative :

En rapport avec des dents plus petites que la moyenne sur un maxillaire de volume habituel, se manifestant par des diastèmes.

#### **A-2- Localisation :**

On peut avoir:

Une DDM à localisations antérieure (incisives --canines) .

Une DDM à localisation latérale (PM et M).

Une DDM à localisation postérieure (2m et 3m)

#### **A-3-Ethiopathogénie :**

On peut retenir :

1- Le facteur héréditaire : (petits maxillaires de la mère et grandes dents du père) hérédité croisée .

2- Les incoordinations entre les dimensions des mâchoires et des dents, d'origine embryologique.

3-L'origine ethnique ou familiale : se manifeste par une biproalvéolie chez les mammifères .

4- L'origine pathologique ou iatrogène : perte prématurée d'une dent temporaire , les caries proximales ou une poussée mésiale excessive pourront être à l'origine d'une DDM notamment lors de l'éruption des canines et 2ième et 3ième molaires .

5- Un déséquilibre musculaire labio-linguo-jugale : ce déséquilibre va influencer la position de la zone 0 de DANGY ou le couloir dentaire neutre de CHÂTEAU, une sangle labiale hypertonique par exemple pourra être à l'origine d'une DDM par encombrement incisif .

#### **A-4 Les formes cliniques :**

##### **A-4-1 La DDM par macrodontie relative ou par défaut de place :**

Elle correspond à une augmentation relative du volume dentaire par rapport au maxillaire qui les contient , elle se manifeste cliniquement par un encombrement dentaire .

les trois types d'encombrement :

- Encombrement primaire : d'origine génétique , décelable dès la denture temporaire .
- Encombrement secondaire\_ : coïncide avec l'éruption des canines et plus tardivement des 2 éième molaires permanentes , il peut être dû à la poussée mésiale ou provoquée par la perte prématuré des dents temporaires .
- Encombrement tertiaire\_ : correspond à l'éruption active des 3ième molaires, la croissance tardive de la mandibule .

##### **1-a Les signes de la DDM par défaut de place :**

*La DDM peut être décelée et appréciée au cours de l'examen clinique, sur les moulages, à la lecture des radiographies et sur les téléradiographies de profil.*

**Signes faciaux :** *préjudice esthétique dû aux malpositions, il peut être dentaire et faciale si la DDM est associée à une anomalie alvéolaire .*

### Signes occlusaux:

- En denture temporaire : *l'absence de diastème de BGUE ,à 5 ans , apporte de forte présomption en faveur de l'apparition d'un encombrement ultérieur en denture permanente .*
- En denture de constitution de la denture mixte :

#### A la mandibule :

##### a) – Au niveau des incisives :

- Rhizalyse prématurée des incisives latérales par les incisives centrales permanentes .
- Evolution des incisives latérales permanentes en linguo-position , c'est le premier signe annonciateur d'un encombrement incisif .
- Vestibulocclusion localisée à une incisive centrale inférieure .

##### b)- Au niveau des canines temporaires : les 3 modalités :

- Type 1 : la persistance des canines temporaires ; un encombrement incisif avec dénudation fréquente de l'incisive centrale la plus vestibulée
- Type 2: l'expulsion unilatérale de la canine de lait , déviation du milieu inter-incisif du côté de l'élimination et encombrement incisif plus réduit
- Type 3: l'expulsion spontanée bilatérales des canines de lait : pas d'encombrement et diastèmes réduits ou même supprimés pour les canines permanentes.

#### Au maxillaire :

Les malpositions incisives , linguocclusion d'une ou deux incisives latérales , l'élimination d'une ou deux canines temporaires .

- En denture mixte stable , et phase de constitution de la denture adolescente :

##### a– Manifestations antérieures :

- Au niveau des incisives : encombrement incisifs , dénudation accentuée d'une incisive et parfois absence de gencive attachée à ce niveau ( facette d'abrasion en occlusion inversée ; mobilité d'une dent inférieure en vestibulocclusion )

- Au niveau des canines permanentes : évolution vestibulaire en infraposition avec un défaut de gencive attachée , inclusion vestibulaire ou palatine .

#### b- Manifestations latérales :

- La première prémolaire évolue en vestibulo ou linguoocclusion , ou bien retenu entre canine et 2 ieme molaire temporaire .
- Les deuxièmes prémolaires en linguo ou vestibulocclusion , ou bien en inclusion d'origine secondaire .
- La rotation des prémolaires , ce qui accentue le déficit d'espace .

#### c)- Manifestations postérieures :

- Première molaire supérieure enclavée sous la deuxième molaire temporaire .
  - Rhizolyse de la racine distale de cette dent ou même son élimination précoce à la suite de l'éruption de la dent de 6 ans .
  - Rotation mésio-vestibulaire de la première molaire , ce qui diminue l'espace disponible .

- En denture permanente :

- Encombrement des incisives et canines .
- Vestibulo-version des deuxièmes molaires supérieures .
- Deuxième molaires inférieures en vestibulo-position ou enclavée sous le bombé distal de première molaire .
- Troisième molaire : inclusion des dents de sagesse .

#### Signes radiologiques :

##### a-Manifestations antérieures :

- Sur la téléradiographie : en denture mixte précoce : image du germe de la canine situé près de la corticale symphysaire externe , vestibulo-version des incisives associée à l'encombrement .
- Sur la radio panoramique : axe des germes des canines permanentes fortement mésio-versés avec diastèmes réduits ; disto-version des incisives latérales supérieures .

b-Manifestations latérales :

- prémolaires enclavée ou incluses .
- Disto ou mésioversion des germes des deuxièmes prémolaires inférieures .

C - Manifestations postérieures :

- Espace réduit pour l'évolution des deuxièmes et troisièmes molaires , en tenant compte de l'âge osseux .
- Versions distales importante des germes des deuxièmes et troisièmes molaires.
  - Superpositions des images des germes des molaires non évoluées et des premières molaires permanentes (entassements des germes)

### 1-b Anomalies associées :

La DDM par macrodontie relative peut être associée à toutes les malocclusions de la classification d'angle .

### 1-C Conséquences à long terme de la DDM par manque de place :

**Dentaires :** inclusions, caries ; abrasions prématurées...

**Parodontales:** difficulté d'élimination de la plaque bactérienne, manque ou absence de gencive attachée (dent ectopique), dénudation (dent trop vestibulée)

**Occlusales :** SADAM dû à des prématurités.

**Psychologiques:** le sujet peut développer des complexes et éviter de sourire.

#### **A-4-2 La DDM par microdontie relative ou par excès de place :**

##### **Définition :**

Elle correspond à une diminution relative du volume dentaire par rapport au maxillaire qui les contient, elle se manifeste cliniquement par des diastèmes .

##### **les signes cliniques de la DDM par excès de place :**

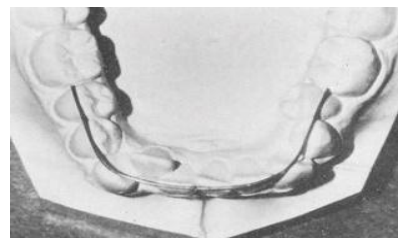
Elle est caractérisée par la présence de multiples diastèmes en raison de la petitesse des dents ; le préjudice est surtout esthétique, la mastication de certains aliments est incommode

#### **A-5 La mesure de la DDM :**

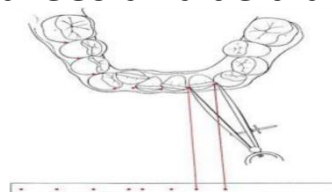
##### **En denture permanente :**

C'est la différence entre l'espace nécessaire (somme des diamètres mésio-distaux), de toutes les dents comprises entre les 1ère molaires supérieures et inférieures et l'espace disponible (longueur de l'arcade mesurée entre les faces médiales des 1ère molaires supérieures et inférieures).

**-L'espace disponible :** un fil de laiton de cuivre mou (6/10) est utilisé , il est placé entre la face mésiale de la 1ère molaire droite à la face mésiale de la 1ère molaire gauche, sans tenir compte des malpositions. il est occupé au niveau de ces faces et redressé sans être étiré jusqu'à avoir une forme .



**-L'espace nécessaire :** c'est la somme des diamètres mésio—distaux des 10 dents antérieures définitives mesurées à l'aide d'un compas à pointes sèches ou d'un pied à coulisse.



## L'évaluation de la DDM = PD – PN :

Si la place disponible est supérieure à la place nécessaire, cela implique que la DDM est positive, on parle de DDM par excès ou par microdontie relative.

Si la place disponible est inférieure à la place nécessaire cela implique que la DDM est négative, on parle de DDM par macrodontie relative ou par insuffisance. dans ce cas si le manque de place est supérieur à 6 ou 7 mm, l'indication des extractions est nécessaire.

## En denture mixte :

### a-La place disponible:

Elle se mesure de la même manière que pour la denture permanente mais elle doit être corrigée en tenant compte du **lee way** (mouvement physiologique mésial qui se fait lors du remplacement des 2 molaires temporaires par les 2 prémolaires).

**lee way =**

- 0.9mm de chaque côté du maxillaire
- 1.7mm de chaque côté à la mandibule

DONC : place disponible = périmètre de l'arcade - lee way (2 x si les 2ème molaires temporaires droite et gauche sont sur l'arcade )

### b- La place nécessaire :

Elle se mesure sur les dents évoluées au pied à coulisse, pour les dents non encore évoluées, la mesure du diamètre mésio-distal se fait sur radiographie (panoramique ou téléradiographie). on peut aussi utiliser des formules en fonction des diamètres mésio-distaux des quatre incisives permanentes supérieures et inférieures.

Arc i + ((arc i)/2 + 11) \* 2 au maxillaire supérieur

Arc i + ((arc i)/2 + 10) \* 2 à la mandibule

Remarque :

Si on a une canine ou une prémolaire d'un côté il faut la même valeur pour la canine non évoluée opposée et les prémolaires adjacentes et opposées non évoluées.

## **B- La dysharmonie dento-dentaire (DDD) :**

### **B-1 définition :**

Ce sont des disproportions entre le diamètre mésio-distaux des dents supérieures et inférieures .

**B-1 Evaluation de la DDD** : elle se fait par l'analyse de BOLTON

#### **Rapport des six dents antérieures :**

R= somme des diamètres mésio-distales des 6 dents antérieures mandibulaires / somme des diamètres mésio-distales des 6 dents antérieures maxillaires X 100 = 77,2 ± 0,22 %

Si R > 77,2 ; la DDD correspond à un excès du périmètres mandibulaire antérieure , cette anomalie caractérisée par un chevauchement inférieur ou diastème supérieur

Si R < 77,2 ; la DDD correspond à un excès du périmètre maxillaire antérieure, l'anomalie se manifeste par un recouvrement incisif ou overjet augmenté .

#### **Rapport des 12 dents antérieures :**

R= sommes des diamètres mésio-distales des 12 dents antérieures mandibulaires / sommes des diamètres mésio-distales des 12 dents antérieures maxillaires x 100 = 91,3 ± 0,26 %

Si R > 91,3 ; la DDD correspond à un excès de périmètre mandibulaire postérieure se manifestant par un chevauchement inférieur ou espacement supérieur .

Si R < 91,3 ; la DDD correspond à un excès du périmètre maxillaires postérieur se manifestant par chevauchement supérieur ou espacement inférieur postérieur .



## ***Conclusion :***

Le diagnostic précis de ces anomalies qui se fera par un cheminement d'un examen clinique minutieux et un rapport d'examen complémentaire ( moulages , photos , radio panoramique et TLR ) il ne sera que bénéfique pour avoir un dossier complet du patient tout en permettant à l'orthodontiste d'établir une bonne conduite à tenir .

